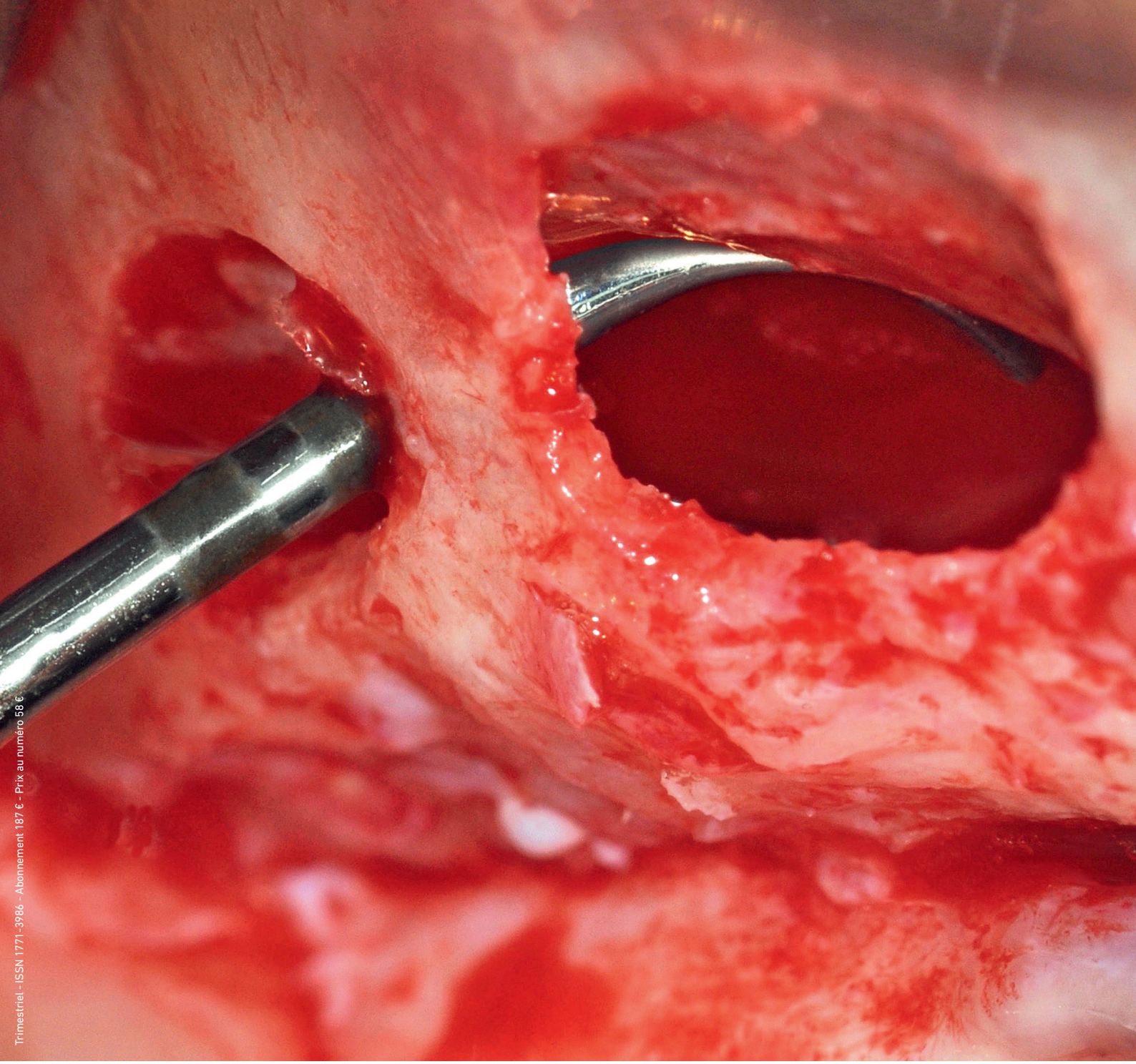

Trimestriel - ISSN 1771-3986 - Abonnement 187 € - Prix au numéro 58 €

DOSSIER
Greffes sinusiennes
8

Rencontre avec le docteur Philippe Khayat
Romy Makhoul 29

Le concept STAR Nouveau protocole
David Norré 67

Gestion des tissus mous péri-implantaires
Sébastien Monlezun 85

TITANE 1/20

DENT IMPLANT & PARODONTE

QUINTESSENCE PUBLISHING
VOLUME 17 / NUMÉRO 1 / MARS 2020

Copyright Quintessence International

Complications lors de l'élévation du plancher sinusien par voie latérale

Une revue de littérature

sinus
pneumatisation
résorption osseuse
augmentation
sinus lift
augmentation du plancher sinusien
implant
greffe osseuse
complications

Karl Andreas Schlegel[1,4]
Benedikt Höhmann[2,4]
Christian M. Schmitt[3,4]

[1] Professeur, docteur en médecine dentaire, Clinique de chirurgie buccale et maxillofaciale, Hôpital universitaire d'Erlangen-Nuremberg, Allemagne.

[2] Docteur en médecine dentaire.

[3] Docteur en médecine dentaire, Clinique de chirurgie buccale et maxillofaciale, Hôpital universitaire d'Erlangen-Nuremberg, Allemagne.

[4] MKG Praxis Munchen Pr Schlegel & collègues, Munich, Allemagne.

Le secteur postérieur de l'arcade maxillaire édentée présente une caractéristique anatomique particulière à prendre en compte, dès lors qu'une ou plusieurs dents absentes doivent être remplacées par des implants. La pneumatisation du sinus et la résorption osseuse subie par le processus alvéolaire édenté empêchent fréquemment la pose d'implants dentaires de longueur standard (> 8 mm), mais également la mise en place d'implants plus courts (4 à 6 mm) en cas de plus forte atrophie (hauteur osseuse restante < 4 mm). L'élévation du plancher sinusien est en l'occurrence devenue une méthode courante pour obtenir une hauteur osseuse adéquate en vue de la pose d'implants dentaires. En fonction de la hauteur osseuse restante au niveau du processus alvéolaire édenté, de la situation anatomique et du plan du traitement implantaire, la pose de l'implant dentaire pourra être réalisée simultanément (technique en un temps) ou après l'élévation sinusienne (technique en deux temps). Les principales techniques chirurgicales d'augmentation de la hauteur osseuse verticale dans la zone postérieure du maxillaire sont les élévations du plancher sinusien par voies crestale et latérale. Ces deux techniques présentent un très bon taux de réussite. Toutefois, des complications peuvent survenir pendant ou après la réalisation de l'une de ces méthodes d'élévation du plancher sinusien. Les praticiens doivent connaître ces possibles complications et savoir les prendre en charge. Cet article rassemble les complications les plus fréquentes liées à un soulèvement du plancher sinusien par voie latérale et ouvre le débat à propos de la prévention et de la gestion de celles-ci.

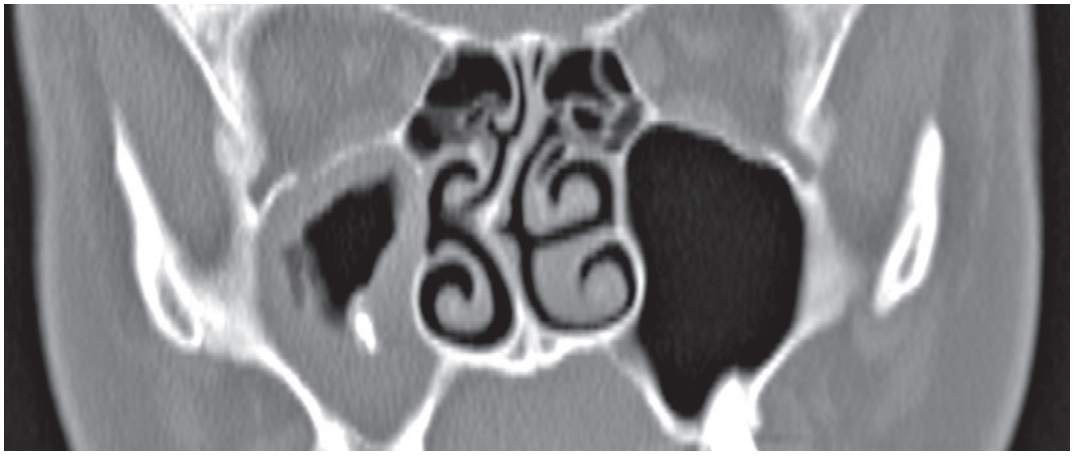

KARL ANDREAS SCHLEGEL

MKG Praxis Munchen
Pr Schlegel & collègues
Arnulfstr. 19
80335 Munich, Allemagne

andreas.schlegel@prof-schlegel.de

INTRODUCTION

Lors de la mise en place d'implants dentaires au niveau du maxillaire postérieur, l'approche est déterminée le plus souvent par l'anatomie et la physiologie locorégionale, mais également par les relations étroites qui existent entre le procès alvéolaire et le sinus sus-jacent[1]. La connaissance de l'anatomie, de la physiologie ainsi que des relations de proximité qui existent entre les structures environnantes est essentielle au praticien.

Le sinus est une cavité pyramidale située au niveau du tiers moyen de la face qui s'étend de manière bilatérale au-dessus de l'arcade maxillaire. Cette cavité est limitée dans sa partie supérieure par le plancher orbitaire, dans sa partie postérieure par le processus palatin du maxillaire (fosse ptérygopalatine), dans sa partie inférieure par le processus dento-alvéolaire maxillaire et le palais osseux (os palatin) et dans sa partie médiale par les fosses nasales et le cornet nasal inférieur. Le plancher sinusien est plus épais

Copyright Quintessence International

que le plancher nasal d'environ 1 cm. La cavité du sinus représente un volume allant de 12 à 15 ml ; la vascularisation et l'innervation sont assurées respectivement par des branches collatérales de l'artère maxillaire et du nerf maxillaire. Le sinus maxillaire s'écoule dans les fosses nasales par un orifice au milieu du méat moyen nommé ostium et situé au niveau de la paroi médiale du sinus. Les parois du sinus sont recouvertes d'une fine membrane d'épithélium respiratoire (le plus souvent moins de 1 mm), aussi décrite comme membrane de Schneider. Celle-ci forme différents récessus. Au niveau de ces replis se trouve le processus zygomatique qui s'étend latéralement et se termine par l'os zygomatique. Le praticien s'intéressera particulièrement aux procès alvéolaires (qui s'ancrent dans la partie basale du sinus), en raison de leur proximité avec les apex des dents maxillaires postérieures. Les racines dentaires peuvent en effet, à cet endroit, pointer dans la cavité du sinus et sont, le plus souvent, uniquement recouvertes par la muqueuse sinusienne.

La stabilité primaire de l'ancrage d'un implant peut alors représenter un enjeu pour le praticien du fait, d'une part, du caractère spongieux (qualité osseuse) de la structure osseuse maxillaire restante et, d'autre part, de la hauteur osseuse du procès alvéolaire (quantité osseuse)[1,2]. L'os résiduel, surtout après des extractions dentaires, dépend de l'agrandissement de la pneumatisation vers le bas du sinus et du stade de la résorption osseuse du processus alvéolaire basal qui se fait vers le haut. Cela a pour conséquence une multitude de configurations possibles concernant l'os résiduel, le tout associé à une perte de dimension verticale et/ou horizontale[2-4]. Dans le cas où la dimension horizontale est suffisante, l'approche clinique (en un ou deux temps), le choix du site d'implantation et la technique d'augmentation (accès par voie crestale ou latérale) dépendent de la hauteur osseuse résiduelle (dimension verticale)[2,4,5]. Le plus souvent, même en cas de résorption osseuse modérée, la dimension verticale osseuse qui persiste (6 à 8 mm) ne permet pas la pose d'implants de « dimension normale » (longueur > 8 mm) sans perforation du sinus maxillaire. Actuellement, il existe un débat sur les alternatives possibles à la greffe osseuse et à l'utilisation d'implants de 10 mm de long, par la pose d'implants plus courts (6 à 8 mm) limitant ainsi le recours à l'augmentation osseuse[5-7]. Il semble tout de même que, dans les cas où la résorption osseuse est étendue et la hauteur d'os résiduel inférieure à 4 mm, la greffe reste incontestablement le meilleur choix afin d'obtenir un ancrage stable pour des implants dentaires[8]. L'élévation du plancher sinusien est réalisée, en règle générale, grâce à un accès latéral avec ou sans mise en place d'implants simultanément[9,10]. L'accès par voie latérale offre, d'une part, une meilleure vue d'ensemble et, d'autre part, permet de pouvoir suffisamment soulever la membrane de Schneider[4,9,11]. La réussite d'une approche chirurgicale en un temps dépend de la stabilité primaire des implants dans l'os résiduel maxillaire[8-10,12]. En cas de stabilité primaire insuffisante, il est recommandé une approche en deux temps, à savoir tout d'abord l'augmentation osseuse et secondairement la pose des implants (os résiduel < 4 mm)[10,12].

Les études scientifiques, qui s'intéressent au taux de survie des implants dans les cas d'élévation du plancher sinusien, montrent des résultats prometteurs sur le long terme[9,13-16]. La majorité de ces études ont pu prouver une corrélation entre le taux de succès des implants et le taux de succès de l'élévation du plancher sinusien[17-19]. Cela signifie que le succès de l'implantation est significativement lié à la réussite du soulèvement de la muqueuse sinusienne. On constate que l'ostéointégration de l'implant n'est possible que si un os vital a pu s'établir au niveau du sinus maxillaire[17].

Cette technique est considérée, d'une façon générale, comme une opération chirurgicale sûre. Il s'agit là d'une méthode avec une faible prévalence de complications. Cependant, le développement de complications engendrant, d'une part des désagréments importants et, d'autre part, une baisse de la qualité de vie pour le patient, n'est pas à exclure et se solde le plus souvent par la nécessité d'une réintervention chirurgicale et peut aller jusqu'à la perte totale de la greffe osseuse et/ou de l'implant[17]. On différenciera les complications selon le moment de leur apparition, c'est-à-dire préopératoires, peropératoires ou postopératoires. Les complications préopératoires concernent plus largement les modifications pathologiques du sinus nécessitant un diagnostic différentiel et un traitement. La majorité des complications peropératoires sont des complications chirurgicales qui peuvent survenir lors de la préparation du volet d'accès par voie latérale, de l'élévation de la membrane de Schneider, de la mise en place

Copyright Quintessence International

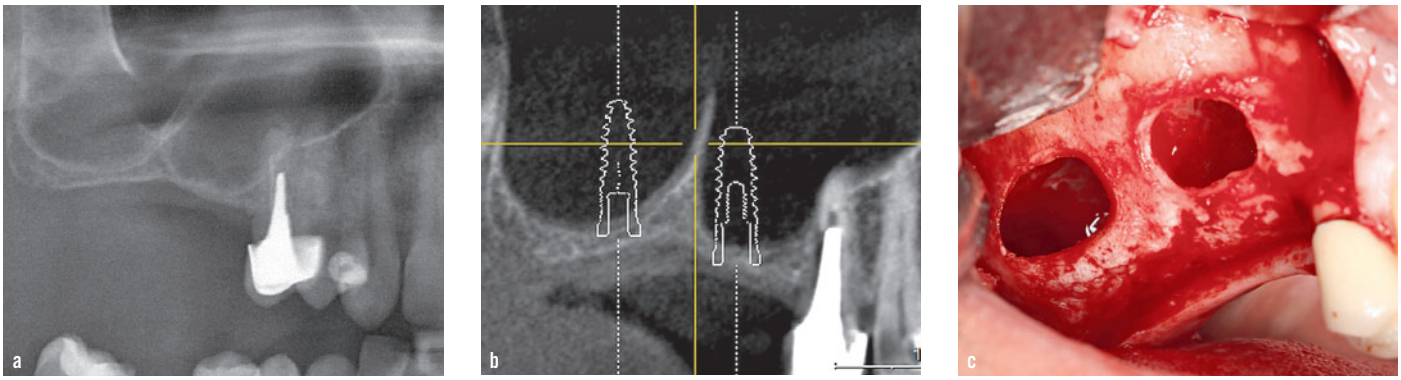

Fig. 1 a à c *(a)* Détail issu d'une radiographie panoramique lors de l'élaboration d'un plan de traitement pour une réhabilitation prothétique au niveau du maxillaire droit. On devine la présence d'une cloison de refend (septum intrasinusien). *(b)* Le CBCT montre la position du septum et les emplacements futurs des implants. Le sinus est sain, exempt de toute inflammation. *(c)* Préparation du volet d'accès lors du sinus lift par voie latérale en s'adaptant au trajet du septum. La voie d'accès a été séparée en deux fenêtres latérales de part et d'autre de la cloison. Le septum du sinus se trouve au milieu des deux points d'accès.

du matériau de comblement ou encore lors de la pose de l'implant. Les complications postopératoires sont, quant à elles, principalement des infections et des réouvertures de plaies. Le praticien se doit de connaître l'ensemble de ces possibles complications afin de pouvoir les éviter ou être en mesure de les prendre en charge au mieux.

COMPLICATIONS ET RECOMMANDATIONS

Complications préopératoires

La réalisation d'une radiographie 3D (scanner ou *cone beam*) peut être indiquée afin de poser le diagnostic de pathologies intéressant le sinus ou pour détecter des variations anatomiques en complément des radiographies 2D (orthopantomogramme)[20-22]. Les radiographies 2D montrent de manière insuffisante les modifications de la structure et ne permettent pas, le plus souvent, d'identifier correctement les variations anatomiques et les transformations pathologiques. En cas de doute diagnostique, il est recommandé d'adresser son patient à un spécialiste ORL ou à un chirurgien maxillofacial.

Gestion des variations anatomiques

Le scanner est une aide précieuse pour détecter et évaluer les modifications anatomiques, notamment la présence de cloisons sinusiennes[23], l'épaisseur des parois latérales, les ondulations dues à la présence des racines des dents maxillaires, l'inégalité du plancher, les altérations et modifications de la muqueuse du sinus, mais aussi les variations du volume de la cavité[20-23]. Une paroi latérale épaisse peut, par exemple, rendre difficile l'accès à la membrane de Schneider. L'irrégularité du plancher sinusien, la présence des racines des molaires ou des prémolaires ou encore une paroi externe étroite peuvent compliquer la procédure.

La présence de septa intrasinusiens peut rendre difficile l'accès au sinus par voie latérale ainsi que le soulèvement de la membrane, et augmenter le risque de déchirure de cette dernière[23].

Les septa d'Underwood (perpendiculaires au plancher) sont des proéminences osseuses délimitées par les racines des molaires et prémolaires maxillaires. Ces cloisons prennent naissance dans les parois latérales ou inférieures du sinus et sont en forme de voûte gothique inversée, pointue à son sommet apical. On les rencontre dans 31 à 48 % des cas.

La littérature scientifique décrit, par ailleurs, un grand nombre de variations anatomiques, ces cloisons de refend pouvant être longitudinales ou transversales, partielles, mais également complètes et verticales, allant jusqu'à séparer le sinus en deux cavités distinctes[24].

Selon le type, la taille et la localisation des cloisons, certaines pourront être retirées lors de l'intervention, car elles peuvent limiter la vision directe du plancher sinusien, et compliquer l'insertion et l'application correcte du matériau de comblement osseux[24]. Dans d'autres cas, où les septa intrasinusiens doivent être conservés, on réalisera des ostéotomies distinctes pratiquées de chaque côté de la cloison de refend, permettant ainsi de contourner le septum **(Fig. 1)**[23,24].

Copyright Quintessence International

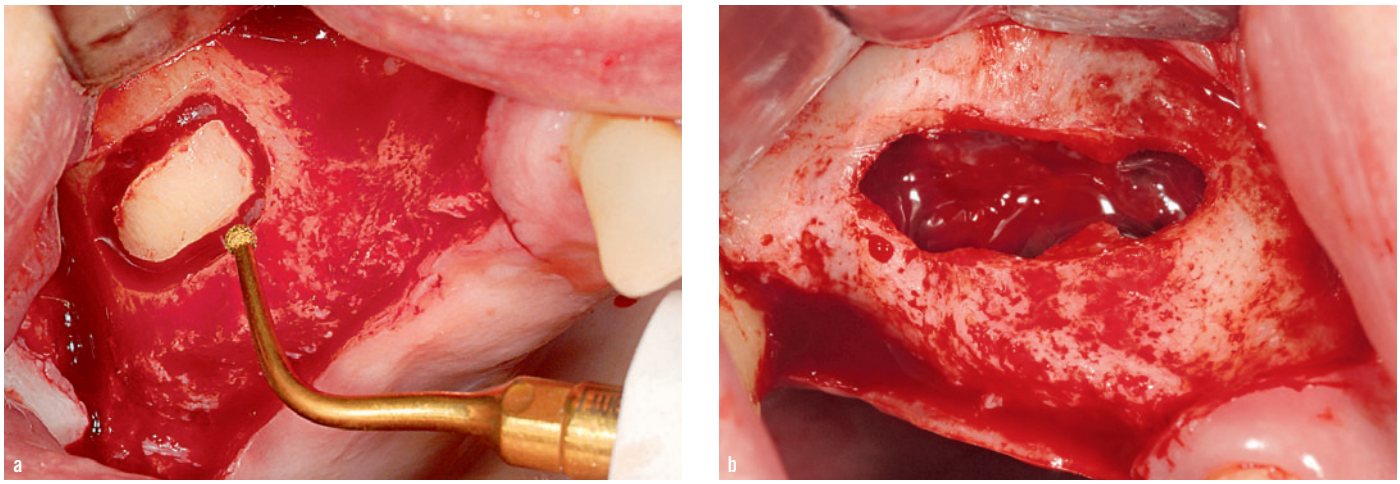

Fig. 2 a et b *(a)* Préparation d'accès à l'aide d'un instrument piézo-électrique. Le volet d'accès peut, par la suite, être soit soulevé vers le haut, soit utilisé pour une greffe osseuse autologue sous forme de particules ou bien appliqué en bloc. *(b)* Vue après la résection totale de la fenêtre d'accès latérale, chirurgie réalisée à l'aide d'une fraise rotative diamantée.

L'incidence de perforation de la membrane de Schneider est influencée par la distance entre les parois latérales et médiales du sinus[22]. Cette question doit être prise en compte lors de la réalisation de la fenêtre osseuse et lors de l'élévation de la membrane sinusienne. Le taux de perforation de la membrane est plus important dans les cas où le sinus est plus étroit que dans ceux où le sinus est plus large. Il est conseillé, si le sinus est de petite taille, d'enlever le volet osseux d'accès latéral avant de soulever la membrane. Dans les cas de sinus larges, on peut simplement pousser le volet osseux vers l'intérieur de la cavité sinusienne **(Fig. 2)**.

Sinusite aiguë

Les symptômes usuels d'une sinusite aiguë[25] sont la fièvre, des rhinorrhées purulentes ou un drainage postnasal, mais peuvent également consister en des douleurs sous-orbitaires et des œdèmes géniens. À cause de la proximité qui existe entre le sinus et les racines des molaires, des douleurs dentaires sont également fréquentes. Le diagnostic d'une sinusite aiguë sera posé grâce aux symptômes cliniques et à l'aide d'analyses médicales réalisées en laboratoire (comme les comptages du nombre de leucocytes). Une imagerie 3D (radiographie type CBCT révélant la présence de pus dans le sinus) peut être utile[20]. On retrouve dans 10 % des cas de sinusite aiguë une étiologie dentaire (sinusite odontogène). Une élévation sinusienne, en cas de sinusite aiguë, est totalement contre-indiquée. Si des sécrétions purulentes lors de l'intervention sont observées, l'opération doit être immédiatement interrompue et pourra être poursuivie lorsque l'infection aura disparu. Le traitement médical en cas de sinusite aiguë consiste en une antibiothérapie orale allant de quatorze à vingt et un jours. Face à une sinusite d'origine dentaire, la guérison nécessite à la fois le traitement de la sinusite, mais également l'élimination de la cause d'origine dentaire. Le chirurgien reportera toute intervention dans cette zone, tant que celle-ci ne sera pas totalement guérie et exempte de tout tissu infectieux.

Sinusite chronique

La sinusite chronique est, contrairement à la sinusite aiguë, une maladie inflammatoire et non une infection. L'anamnèse et les examens cliniques et radiographiques permettent de poser le diagnostic d'une sinusite chronique. Pour confirmer l'hypothèse diagnostique, le patient doit présenter des symptômes depuis plus de douze semaines. Les symptômes de la sinusite chronique les plus courants sont l'obstruction nasale, la sensation de pression au niveau du sinus, le drainage postnasal, une fatigue croissante et des facultés olfactives diminuées.

Les douleurs dentaires, la fièvre et les maux de tête sont des symptômes relativement plus rares. L'examen, complété par une rhinoscopie (visualisation directe à travers les narines) ou une endoscopie nasale, pourra révéler la présence

Copyright Quintessence International

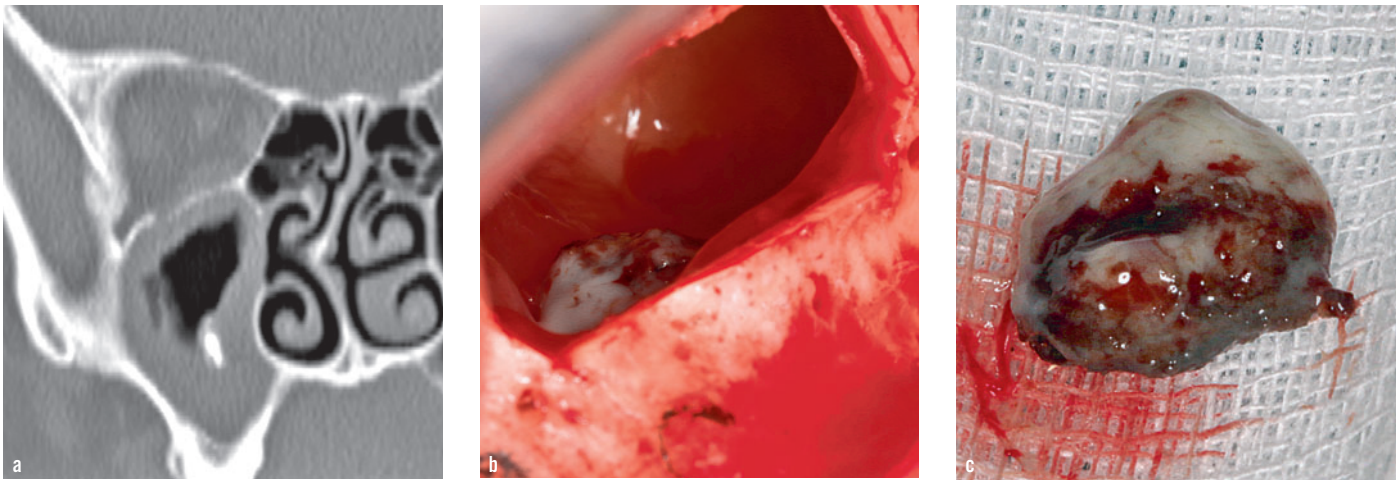

Fig. 3 a à c *(a)* La coupe coronaire d'un scanner au niveau du sinus maxillaire droit. Une opacité est observée au niveau des parois du sinus, avec la mise en évidence d'un corps étranger. *(b)* Visualisation de modifications pathologiques lors de l'ouverture du sinus. *(c)* Aspect du tissu extrait autour du corps étranger. L'analyse histopathologique confirmera la suspicion d'aspergillose.

d'une inflammation de la muqueuse (gonflements, présence de polypes, altération du drainage).

L'imagerie de choix, dans les cas d'une sinusite chronique, est le CBCT ou le scanner de haute qualité[20]. Si une élévation du plancher sinusien est réalisée alors que le patient souffre d'une sinusite chronique, elle pourra aggraver la situation. Les patients souffrant de sinusite chronique ont en général un risque élevé de présenter une sinusite postopératoire après une technique d'élévation sinusienne. Dans les cas où la sinusite chronique préopératoire ne peut être totalement éliminée, on essaiera de contenir au mieux la maladie avant l'opération, afin de pouvoir garantir le succès de la chirurgie. Le traitement de la sinusite chronique a pour objectif de contrôler l'inflammation. Une prescription de corticoïdes comme la Prednisolone semble être le remède le plus efficace. On devra bien entendu être vigilant à l'utilisation d'une posologie adaptée. Une prescription d'antibiotiques est indiquée en cas d'infection bactérienne associée. Le rinçage des fosses nasales avec une solution saline tamponnée (tampon phosphate salin souvent abrégé PBS, de l'anglais *phosphate buffered saline*) peut aider à soulager les symptômes et à nettoyer le sinus. Dans certains cas, lorsque aucune amélioration n'est observée malgré les tentatives de médication, on peut envisager une endoscopie de la cavité sinusienne. Bien que le temps de cicatrisation varie d'un individu à l'autre, l'élévation du plancher sinusien pourra être réalisée, en général, six à huit semaines après l'endoscopie.

Sinusite aspergillaire

L'aspergillose est la forme la plus fréquente des infections fongiques du sinus **(Fig. 3)**[26]. Les infections causées par des champignons appartenant au genre *Aspergillus* peuvent intéresser tous les sinus de la face (sinus frontaux, ethmoïdaux, maxillaires et sphénoïdaux). L'aspergillose est très fréquente au niveau des sinus maxillaires. Les causes d'apparition chez des patients bien portants et immunocompétents restent encore inconnues. Pourtant, la cause la plus courante identifiée est le dépassement de matériel d'obturation endodontique contenant de l'oxyde de zinc, au niveau des apex qui pointent dans le sinus. Ces sinusites restent asymptomatiques jusqu'à atteindre une certaine taille. Un foyer d'infection peut occasionnellement conduire à une sinusite chronique et à des sinusites bactériennes à répétition.

Radiologiquement, on observera une opacité partielle ou totale de la cavité sinusienne, montrant différents niveaux de densité. Le traitement de l'aspergillose se fait grâce à une endoscopie du sinus. L'ostium naturel du sinus sera élargi et tous les débris et dépôts fongiques seront éliminés et extraits de la cavité.

Copyright Quintessence International

Complications peropératoires

Taille et position de la cavité d'accès

L'anatomie et la proximité des structures avoisinantes déterminent la taille et la position de la cavité d'accès. La localisation crâniale de la fenêtre latérale dépend de la hauteur de l'os résiduel du procès alvéolaire sous-jacent. La localisation optimale se trouve au sommet du processus alvéolaire du plancher du sinus. La position mésiodistale dépend du choix de l'emplacement de l'implant. Une cavité d'accès étroite augmente le risque de perforation de la membrane de Schneider. À l'opposé, une cavité d'accès surdimensionnée peut compromettre le potentiel régénérateur des cellules osseuses au niveau du volet d'accès[27].

Hémorragie pendant l'ostéotomie

Lors de la réalisation de la fenêtre osseuse, il peut survenir des saignements dus à une lésion des anastomoses intra-osseuses entre l'artère alvéolaire supérieure et l'artère infra-orbitaire (branche de l'artère maxillaire)[28]. Ce sont les petits vaisseaux sanguins situés dans l'os qui causent ces hémorragies. La plupart du temps, l'hémostase est obtenue naturellement. Si besoin, on appliquera une légère pression à l'aide d'une compresse ou on utilisera une cire hémostatique. La cautérisation électrique n'est pas conseillée.

Perforation de la membrane sinusienne lors de l'ostéotomie

La perforation de la membrane de Schneider est la complication peropératoire la plus fréquente. L'instrumentation et l'épaisseur de la membrane sinusienne sont les facteurs qui influencent le risque de perforation. La perforation survient dans 30 % des cas où un instrument rotatif diamanté est utilisé, et dans moins de 7 % des cas lors de l'utilisation d'un instrument piézoélectrique[29].

L'épaisseur de la membrane sinusienne a une influence sur le taux de perforation. Le risque est faible si la muqueuse a une épaisseur de 1 à 1,5 mm (7,14 %)[30]. Une membrane plus épaisse (> 2 mm) ou plus fine (< 1 mm) augmentent significativement le risque de perforation de la membrane sinusienne[30]. Il est recommandé d'utiliser une fraise de gros diamètre si l'approche chirurgicale se fait à l'aide d'instruments rotatifs. Lors de la préparation de la cavité d'accès latéral, l'irrigation doit être suffisante et le praticien doit manipuler la fraise délicatement afin de ne pas exercer trop de force au niveau du volet osseux, réduisant ainsi de manière significative le risque de perforation de la membrane.

Perforation de la membrane sinusienne lors de l'élévation

Lors du soulèvement de la muqueuse sinusienne, la complication la plus fréquente est la déchirure de la membrane. Les facteurs de risque restent identiques à ceux développés précédemment (la taille de la cavité d'accès, la largeur du sinus, la présence de cloisons de refend). En cas de perforation de la muqueuse, l'élévation doit être poursuivie. Il est recommandé de se tenir à distance de la perforation pour diminuer toute tension au niveau de la déchirure. Ceci est relativement plus facile à réaliser si la déchirure se trouve au centre de la fenêtre osseuse. En cas de perforation dans une zone plus proche des bords de la fenêtre d'accès, il est conseillé d'élargir la voie d'accès afin de replacer la déchirure en position plus centrale. Travailler en direct sur la zone perforée implique un agrandissement de la cavité. En cas d'une ou plusieurs petites perforations (< 5 à

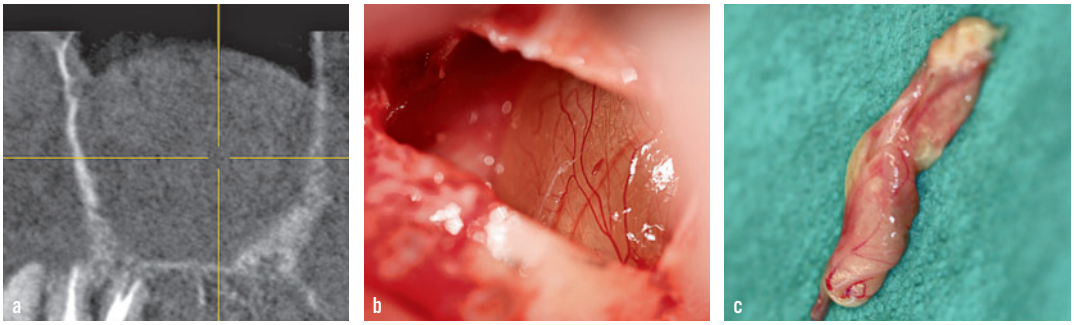

Fig. 4 a à c *(a)* Opacité arrondie au niveau du sinus gauche. On suspecte un kyste de rétention dans le sinus maxillaire. *(b)* L'observation clinique confirme la présence de modifications basales. *(c)* Le kyste de rétention extrait.

Copyright Quintessence International

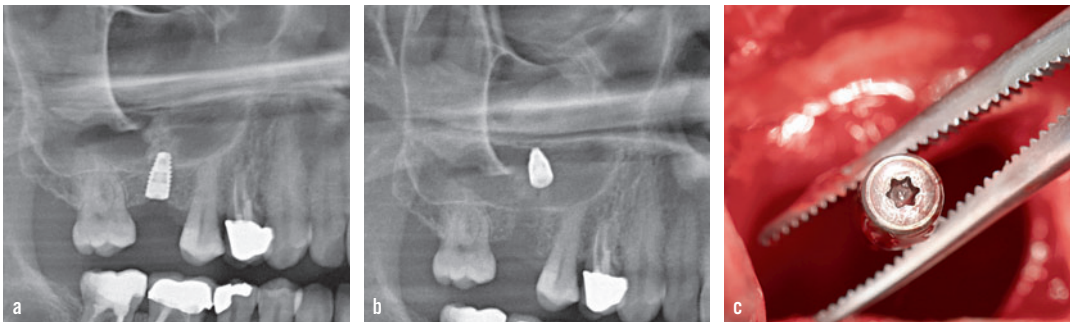

Fig. 5 a à c *(a)* Radiographie de contrôle après la pose d'un implant au niveau de la 16 avec un sinus lift simultané. L'os résiduel à cet endroit était limité. Une bonne stabilité primaire est souvent difficile à obtenir. *(b)* La radiographie montre l'implant expulsé dans le sinus. *(c)* Vue clinique lors du retrait de l'implant de la cavité du sinus, opération réalisée par abord latéral.

6 mm en moyenne), le chirurgien pourra appliquer une membrane de collagène résorbable afin de recouvrir la ou les déchirures et permettre l'insertion du matériau de comblement une fois le soulèvement totalement achevé de la muqueuse sinusienne. Si la perforation est nettement trop large (> 10 mm) et que l'application d'une membrane de collagène n'est pas suffisante, il est recommandé d'interrompre l'opération.

Élévation incomplète

Il est important que le soulèvement de la membrane sinusienne, dans le sens mésiodistal et latéral jusqu'à la hauteur souhaitée, soit complet pour empêcher toute nouvelle pneumatisation du sinus. Ainsi, on favorise le drainage et on augmente les surfaces de contact entre les parois osseuses et le matériau de comblement. Une élévation incomplète conduit à une augmentation osseuse partielle qui sera suivie d'une perte de volume du comblement entraînant de possibles complications lors de l'insertion de l'implant dentaire.

Élévation excessive de la muqueuse sinusienne

Un soulèvement trop étendu de la membrane de Schneider peut conduire à un remplissage excessif de la cavité du sinus et provoquer la déchirure de la muqueuse. Par ailleurs, cela a pour conséquence des problèmes de drainage du sinus et une perte de matériau de comblement osseux. Pour éviter de telles complications, il est recommandé d'interrompre l'opération chirurgicale plutôt que de remplir le sinus de manière démesurée. En quelques semaines, la membrane du sinus redescendra en direction du plancher sinusien et deux mois plus tard, une nouvelle élévation de la membrane pourra être envisagée.

Kystes de rétention (ou kystes muqueux)

Les kystes de rétention ne posent aucune contre-indication pour une élévation de la muqueuse sinusienne **(Fig. 4)**. Un traitement peut être envisagé pour éviter une déchirure de la muqueuse sinusienne due au poids du kyste. On aspirera le contenu séreux du kyste avec une canule, ce qui permettra de le dégonfler et de collapser ses parois. Afin d'éviter ce genre de complication, la hauteur du soulèvement de la muqueuse ne doit pas atteindre l'entrée de l'ostium.

Déplacement de l'ostium maxillaire

Une modification de la localisation de l'ostium et des perturbations de la clairance mucociliaire peuvent entraîner un blocage de l'écoulement des sécrétions et une altération du drainage des bactéries hors du sinus, déclenchant une inflammation de la zone.

Implants instables et fracture du procès alvéolaire

Une fracture du procès alvéolaire peut survenir lors de l'opération, en cas de faible hauteur osseuse résiduelle **(Fig. 5)**. Dans ce cas, on doit attendre la cicatrisation de la greffe osseuse avant toute pose d'implants. Il est recommandé d'attendre au minimum six mois, avant toute nouvelle tentative d'opération. Tout implant mis en place simultanément à une élévation de plancher sinusien qui ne serait pas stable, doit être immédiatement retiré. On attendra au moins six mois de cicatrisation osseuse avant de poser à nouveau des implants.

Copyright Quintessence International

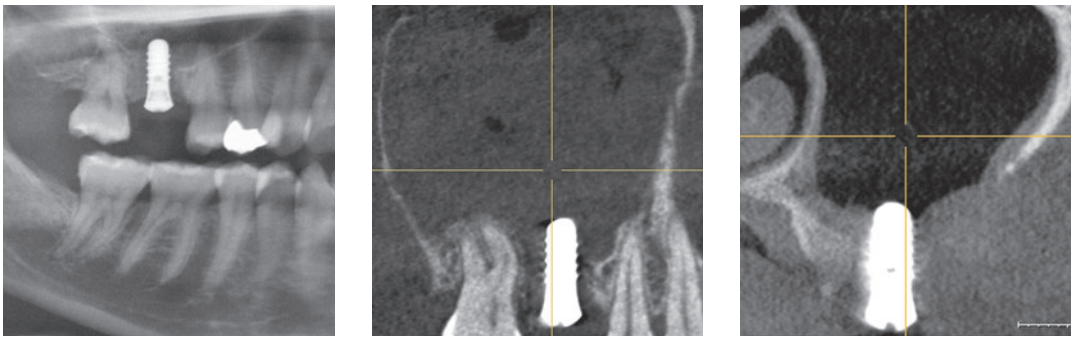

Fig. 6 a à c *(a)* La radiographie panoramique montre la situation après la pose d'un implant en place de la 16 avec un sinus lift simultané. *(b)* Le scanner réalisé plus tard montre une opacité au niveau du sinus. Le patient présente également le tableau clinique typique d'une infection du sinus. *(c)* Un scanner six semaines après une réintervention au niveau du sinus et l'extraction du matériau de comblement (greffon) : le sinus sain s'est de nouveau pneumatisé.

Complications postopératoires

Réouverture de la plaie

Une déhiscence de la plaie peut être causée par une forme de lambeau chirurgical non adapté, une technique de suture inadéquate, une surcharge mécanique causée par une prothèse amovible ou une consommation de tabac. Ainsi, un lambeau d'accès correctement réalisé, associé à un rapprochement des berges de la plaie sans tension, permet d'éviter tout risque de réouverture des plaies. Les prothèses amovibles ne doivent pas être portées pendant deux semaines. Celles-ci pourront être remises en bouche ensuite, à la fin de la cicatrisation, après avoir ajusté l'assise vestibulaire. En cas de déhiscence de la plaie, le tissu de granulation doit être éliminé et la plaie nettoyée abondamment jusqu'à obtenir une épithélialisation totale du site. Un nettoyage antiseptique associé est conseillé. De plus, si une surinfection est observée, on prescrira des antibiotiques à prise orale. Si la membrane et le greffon ne sont plus recouverts par la muqueuse, suite à la rupture d'une suture, alors ceci peut mettre en jeu le pronostic de l'opération avec la perte totale ou partielle du greffon. Parfois l'avivement du greffon, le retrait de la membrane ou l'ablation partielle du greffon peuvent être indiqués.

Infection aiguë du greffon

Une sinusite aiguë peut survenir à la suite d'un *sinus lift*. Les causes d'une infection du greffon **(Fig. 6)**[31] et du sinus peuvent être :

1. des maladies sinusiennes préexistantes ;
2. une contamination peropératoire bactérienne ;
3. une infection due à l'extraction d'une dent, provoquant une communication buccosinusienne ;
4. une perforation postopératoire de la membrane de Schneider ;
5. une expulsion du matériau de comblement dans le sinus ;
6. une obstruction de l'ostium ;
7. des conditions aseptiques inadaptées.

Une sinusite postopératoire peut conduire à la perte des implants ou du greffon. Il faut alors prescrire un antibiotique à large spectre et réaliser le drainage chirurgical du sinus en ôtant une partie ou la totalité du greffon. Il est recommandé un nettoyage régulier de la plaie. Une fois l'inflammation disparue, si le contrôle radiographique confirme un sinus sain (généralement quatre à six semaines après l'opération), une nouvelle élévation de la membrane sinusienne est envisageable. Dans les cas où une infection surviendrait alors que les implants sont déjà en place, on peut être amené à les retirer pour pouvoir plus facilement éliminer le matériau de comblement infecté.

Qualité et/ou quantité insuffisante de la greffe

Ce problème se rencontre en cas d'utilisation d'un matériel de comblement osseux inadapté, une préparation inadéquate de la muqueuse du sinus ou une migration per ou postopératoire du matériau de comblement dans la cavité sinusienne. Ces éventuels problèmes peuvent être évités en insérant une quantité suffisante de matériau de comblement et en utilisant les techniques appropriées afin de soulever suffisamment la membrane de Schneider.

On décollera la muqueuse en partant des parois médiales et antérieures pour finir au niveau du point le plus haut situé sur la paroi latérale. Le

Copyright Quintessence International

matériau de comblement doit épouser toutes les parois osseuses en regard de la zone préparée.

Sinusite chronique

Les sinusites postopératoires peuvent être causées par une infection aiguë non correctement traitée (antibiothérapie seule, sans intervention chirurgicale), une migration du matériau de comblement dans les sinus et/ou une expulsion endosinusienne de l'implant. Le traitement d'une sinusite chronique consiste en la prescription d'une antibiothérapie. Le cas échéant, une approche pluridisciplinaire avec un ORL peut être indiquée. En cas de sinusite chronique, on observe, par ailleurs, des fistules oro-antrales qui sont traitées à l'aide d'antibiotiques et d'une désinfection nasale avec de la chlorhexidine. Dans quelques cas, l'extraction d'une partie ou de la totalité du greffon infecté sera nécessaire et réalisée au cours d'une nouvelle opération chirurgicale.

Komplikationen bei der externen Sinusbodenaugmentation Eine Literaturübersicht. Implantologie 2018;26(1):39–48.

Traduit par Julien Dusart.

RÉFÉRENCES

1. Gosau M, et al. Maxillary sinus anatomy: a cadaveric study with clinical implications. Anat Rec (Hoboken) 2009;292:352–344.
2. Lozano-Carrascal N, et al. Radiological evaluation of maxillary sinus anatomy: A cross-sectional study of 300 patients. Ann Anat 2017;214:1–8.
3. Schmitt C, et al. Long-term changes in graft height after maxillary sinus augmentation, onlay bone grafting, and combination of both techniques: a long-term retrospective cohort study. Clin Oral Implants Res 2014;25:e38–46.
4. Schmitt CM, et al. Histological results after maxillary sinus augmentation with Straumann(R) BoneCeramic, Bio-Oss(R), Puros(R), and autologous bone. A randomized controlled clinical trial. Clin Oral Implants Res 2013;24:576–585.
5. Corbella S, Taschieri S, Del Fabbro M. Long-term outcomes for the treatment of atrophic posterior maxilla: a systematic review of literature. Clin Implant Dent Relat Res 2015;17:120–132.
6. Taschieri S, et al. Short dental implants as compared to maxillary sinus augmentation procedure for the rehabilitation of edentulous posterior maxilla: Three-year results of a randomized clinical study. Clin Implant Dent Relat Res 2017.
7. Esposito M, et al. Short implants versus bone augmentation for placing longer implants in atrophic maxillae: One-year post-loading results of a pilot randomised controlled trial. Eur J Oral Implantol 2015;8:257–268.
8. Aludden HC, et al. Lateral ridge augmentation with Bio-Oss alone or Bio-Oss mixed with particulate autogenous bone graft: a systematic review. Int J Oral Maxillofac Surg 2017;46:1030–1038.
9. Uckan S, Tamer Y, Deniz K. Survival rates of implants inserted in the maxillary sinus area by internal or external approach. Implant Dent 2011;20:476–479.
10. Schmitt CM, et al. Anorganic bovine bone (ABB) vs. autologous bone (AB) plus ABB in maxillary sinus grafting. A prospective non-randomized clinical and histomorphometrical trial. Clin Oral Implants Res 2015;26:1043–1050.
11. Nkenke E, et al. The endoscopically controlled osteotome sinus floor elevation: a preliminary prospective study. Int J Oral Maxillofac Implants 2002;17:557–566.
12. Del Fabbro M, Rosano G, Taschieri S. Implant survival rates after maxillary sinus augmentation. Eur J Oral Sci 2008;116:497–506.
13. Lutz R, et al. Sinus floor augmentation with autogenous bone vs. a bovine-derived xenograft - a 5-year retrospective study. Clin Oral Implants Res 2015;26:644–648.
14. Starch-Jensen T, et al. A systematic review and meta-analysis of long-term studies (five or more years) assessing maxillary sinus floor augmentation. Int J Oral Maxillofac Surg 2018;47:103–116.
15. Wallace SS, Froum SJ. Effect of maxillary sinus augmentation on the survival of endosseous dental implants. A systematic review. Ann Periodontol 2003;8:328–343.
16. Schlegel A, et al. Comparative clinical results after implant placement in the posterior maxilla with and without sinus augmentation. Int J Oral Maxillofac Implants 2008;23:289–298.
17. Fugazzotto P, Melnick PR, Al-Sabbagh M. Complications when augmenting the posterior maxilla. Dent Clin North Am 2015;59:97–130.
18. Del Fabbro M, et al. Systematic review of survival rates for implants placed in the grafted maxillary sinus. Int J Periodontics Restorative Dent 2004;24:565–577.
19. Tong DC, et al. A review of survival rates for implants placed in grafted maxillary sinuses using meta-analysis. Int J Oral Maxillofac Implants 1998;13:175–182.
20. Rahpeyma A, Khajehahmadi S. Open Sinus Lift Surgery and the Importance of Preoperative Cone-Beam Computed Tomography Scan: A Review. J Int Oral Health 2015;7:127–133.
21. Dragan E, et al. Three-Dimensional Evaluation of Maxillary Sinus Septa for Implant Placement. Med Sci Monit 2017;23:1394–1400.
22. Lee JW, et al. Correlations between anatomic variations of maxillary sinus ostium and postoperative complication after sinus lifting. J Korean Assoc Oral Maxillofac Surg 2016;42:278–283.
23. Toraman Alkurt M, et al. Comparison of cone-beam computed tomography and panoramic radiographs in detecting maxillary sinus septa. J Istanb Univ Fac Dent 2016;50:8–14.
24. Irinakis TV. Dabuleanu, and S. Aldahlawi, Complications During Maxillary Sinus Augmentation Associated with Interfering Septa: A New Classification of Septa. Open Dent J 2017;11:140–150.
25. Akhlaghi FM. Esmaeelinejad, and P. Safai, Etiologies and Treatments of Odontogenic Maxillary Sinusitis: A Systematic Review. Iran Red Crescent Med J 2015;17:e25536.
26. Patterson TF, et al. Practice Guidelines for the Diagnosis and Management of Aspergillosis: 2016 Update by the Infectious Diseases Society of America. Clin Infect Dis 2016;63:e1–e60.
27. Baldini N, et al. Lateral approach for sinus floor elevation: large versus small bone window - a split-mouth randomized clinical trial. Clin Oral Implants Res 2017;28:974–981.
28. Rahpeyma A, Khajehahmadi S. Alveolar Antral Artery: Review of Surgical Techniques Involving this Anatomic Structure. Iran J Otorhinolaryngol 2014;26:73–78.
29. Wallace SS, et al. Schneiderian membrane perforation rate during sinus elevation using piezosurgery: clinical results of 100 consecutive cases. Int J Periodontics Restorative Dent 2007;27:413–419.
30. Lin YH, et al. The influence of sinus membrane thickness upon membrane perforation during lateral window sinus augmentation. Clin Oral Implants Res 2016;27:612–617.
31. Chirila L, et al. Management of acute maxillary sinusitis after sinus bone grafting procedures with simultaneous dental implants placement - a retrospective study. BMC Infect Dis 2016;16(Suppl 1):94.

Implants Tissue Level avec Col Zircone

TBR®

Unique, comme votre sourire

Les implants Z1® sont des dispositifs médicaux, respectivement de classe IIb, destinés à la réhabilitation esthétique ou fonctionnelle du sourire, par des professionnels de santé habilités. Ces dispositifs médicaux sont des produits de santé réglementés qui portent, au titre de cette réglementation, le marquage CE. Lire attentivement les instructions figurant sur les notices des produits. Toutes les informations indispensables pour un bon usage de ces dispositifs sont disponibles auprès de SUDIMPLANT SAS (Groupe TBR).

Retrouvez-nous en ligne
www.tbr.dental